



Prise en charge péri anesthésique pour césarienne d'une femme porteuse d'anévrisme cérébral non opéré

Caesarian peri anesthetic treatment of a woman with non-operated cerebral aneurysm

T Y RASOLONJATOVO ^{(1)*}, A R N RAMAROLAHY ⁽²⁾, M ANDRIANIRINA ⁽¹⁾, J M RANDRIAMIARANA ⁽³⁾

⁽¹⁾ Service d'Anesthésie-Réanimation et Bloc Opératoire, HU de Gynécologie et Obstétrique de Befelatanana, BP 1410, 101 Antananarivo, Madagascar

⁽²⁾ Service de Réanimation Chirurgicale, CHU Antananarivo Joseph Ravoahangy Andrianavalona, BP 4150, Antananarivo, Madagascar

⁽³⁾ Département d'Anesthésie-Réanimation, CHU Antananarivo Joseph Ravoahangy Andrianavalona, BP 4150, Antananarivo, Madagascar

RESUME

L'anévrisme artériel cérébral non opéré peut se compliquer d'hémorragies. La grossesse constitue un facteur de risque. Nous partageons notre expérience dans la prise en charge anesthésique d'une femme porteuse d'anévrisme sylvien. Elle a 30 ans et adressée en consultation pré-anesthésique à 35 SA pour une césarienne prophylactique (Hôpital Universitaire de Gynécologie et Obstétrique d'Antananarivo). Le protocole anesthésique associait péridurale et sédation légère. L'évolution était favorable. Ces malformations vasculaires sont rares chez les femmes en activité génitale. Le risque hémorragique accroît après 24 SA. La césarienne reste recommandée. L'anesthésie évite les poussées hypertensives. La cure chirurgicale pré-partum de l'anévrisme est différable.

Mots clés : Anévrisme sylvien – Anesthésie - Césarienne

SUMMARY

Non operated cerebral arterial aneurysm can complicate of bleedings. The pregnancy constitutes a risk factor. We share our experience in the anesthetic care of an expanding woman of aneurysm sylvien. She has 30 years old and sent in pre-anesthetic consultation at 35 WA for a preventive caesarian (University Hospital of Gynecology and Obstetrics of Antananarivo). The anesthetic protocol associated epidural and light sedation. Evolution was favorable. These vascular deformations are rare at the woman's in age to procreate. Hemorrhagic risk increases after 24. Caesarian remains recommended. Anesthesia avoids the hypertensive's pushes. Surgical cure ante-partum of the aneurysm may be différable.

Key words: Anaesthesia - Caesarean - Sylvus aneurysm

Introduction

L'anévrisme artériel est une malformation vasculaire cérébrale. Son traitement curatif est chirurgical. Son évolution spontanée est la fissuration voire la rupture anévrismale. La prise en charge (PEC) anesthésique des patients porteurs d'anévrisme non opéré pose un dilemme. En effet, jusqu'à ce jour, aucun protocole anesthésique prédéfini n'est encore rapporté dans les littératures. Nous partageons notre expérience dans la PEC anesthésique d'une opération césarienne prophylactique chez une femme porteuse d'anévrisme sylvien non opéré. Ce cas a été vu à l'Hôpital Universitaire de Gynécologie et Obstétrique de Befelatanana (HUGOB) d'Antananarivo le 16 Avril 2009.

Observation

Madame RAK. L.N., 30ans, 87,500kg pour 1m60 (IMC = 33,65), quatrième geste, sans enfants, adressée à la 35^{ème} Semaine d'Aménorrhée (SA) en consultation pré-anesthésique (CPA) pour césarienne prophylactique prévue à la 37^{ème} SA. A l'interrogatoire, la patiente a subi deux opérations césariennes (OC) sous ra-

chianesthésie (RA) en 2005 et 2007. Elle est hypertendue connue depuis l'âge de 18ans dont l'étiologie n'a été étiquetée qu'à l'âge de 24 ans, où elle a présenté une hémorragie méningée compliquée d'un état comateux. L'évolution était favorable, sans séquelles au bout de 2mois. Quatre années plus tard, il apparaissait des céphalées pulsatiles récidivantes, accompagnées de vomissements. La tomodensitométrie cérébrale a été réalisée. Cet examen a révélé un anévrisme du territoire sylvien gauche (Fig.1 et fig.2). Depuis, la patiente est suivie régulièrement par le cardiologue. Son hyper-

Du Centre Hospitalier de Soavinandriana Antananarivo, et de l'Université d'Antananarivo, Madagascar.

Auteur correspondant:

Dr. RASOLONJATOVO Tsiorintsoa Yvonne

Adresse: Service d'Anesthésie-Réanimation et Bloc Opératoire
Hôpital Universitaire de Gynécologie et Obstétrique
de Befelatanana
BP 1410, 101 Antananarivo, Madagascar

E-mail: rtsioryfara3@yahoo.fr

Téléphone: +261-34-06-951-74

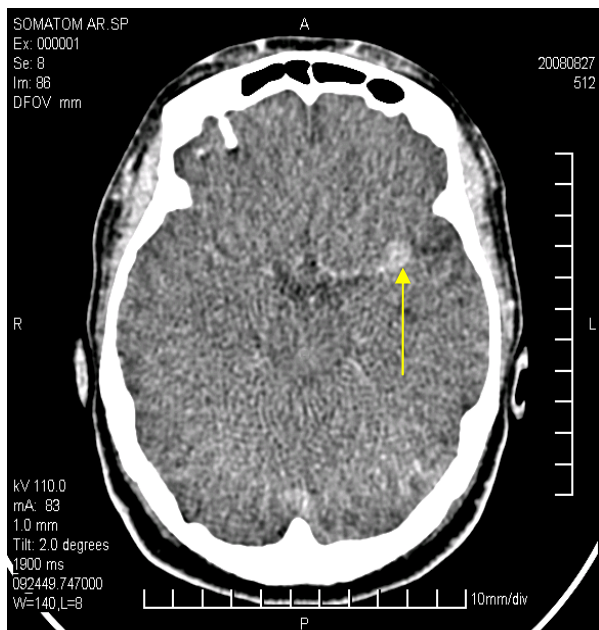


Fig 1. Coupe tomодensitométrique sans produit de contraste visualisant l'anévrisme

Brain scan without product of contrast visualizing the aneurysm

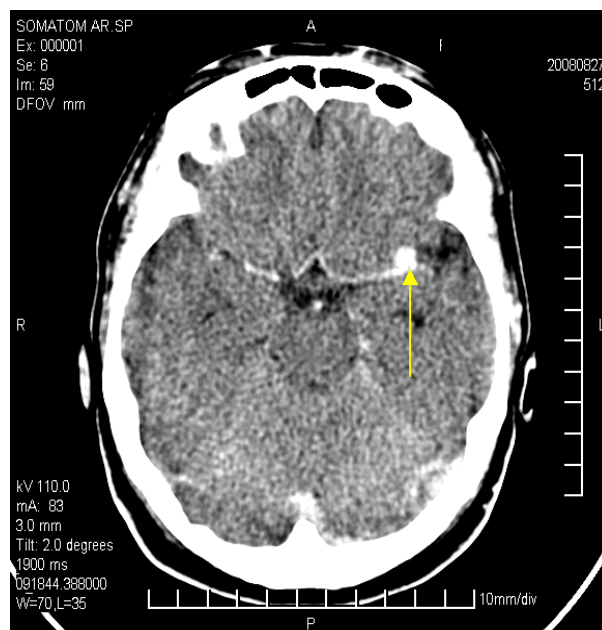


Fig 2. : Coupe tomодensitométrique avec produit de contraste visualisant l'anévrisme

Brain scan with product of contrast visualizing the aneurysm

tension artérielle est contrôlée par une trithérapie associant inhibiteur calcique-inhibiteur de l'enzyme de conversion-diurétique. Au cours de la grossesse, ces médicaments sont relayés par du Methyl-dopa (500mg/8h) et du Nicardipine LP 50mg/24h. Elle n'a ni d'antécédents toxique ni allergique. Les antécédents familiaux n'ont révélé d'aucune particularité. L'examen clinique révèle une TA chiffrée à 140/100 mmHg à gauche et 130/100 mmHg à droite. Les critères d'intubation orotrachéale sont normaux (ouverture buccale > 3,5cm, Mallampati II, distance thyro-cricométronnière > 6,5cm), les restes de l'examen cliniques sont normaux. Les bilans biologiques sont sans particularités (Hb à 13,5g/L; leucocytose physiologique liée à l'état gravide de $10,3 \cdot 10^9$; plaquette à $196 \cdot 10^9$; TP à 86,76%; ratio TCA à 1.0; fibrinogène à 2,67g/L; ionogramme sanguin normal, créatininémie à 76 $\mu\text{mol/L}$; urémie à 4,12 mmol/L; protéinurie de 24 heures négative; uricémie à 267 $\mu\text{mol/L}$). La patiente est alors classée ASA II. Une anesthésie péridurale (APD) est indiquée. Le gynécologue a réalisé la césarienne à la 36^{ème} SA devant une HTA rebelle (160mmHg de PAS et 120mmHg de PAD) et un oligoamnios au contrôle échographique obstétricale. Le poids estimatif fœtal est de 2250g \pm 200. La patiente a été prémédiquée avec 100mg d'hydroxyzine la veille de l'intervention.

Au bloc opératoire, la TA de base est de 160mmHg/120mmHg et les autres paramètres sont normaux (FC à 83 batt/min, FR à 15 cycles/min, SpO₂ à l'air ambiant à 98%). Le cathéter péridural est mis en place sans difficulté à 4 cm de la peau au niveau de l'espace intervertébral L₄-L₅. Après la dose test, l'anesthésie est réalisée avec 30ml de Bupivacaïne 0,25%. Durant les 30 premières minutes de l'installa-

tion du bloc sensitif (niveau T₈), une baisse progressive de la TA a été constatée jusqu'à 120mmHg/90mmHg. Les autres paramètres sont stables. Devant l'anxiété de la patiente au moment de l'extraction, une sédation consciente avec du Propofol à 100mg/h a été instaurée. L'objectif est de maintenir un score de sédation OAA/S égal à 5. L'intervention a duré 60 minutes. Aucun incident n'a été noté en per opératoire. Le bébé est né vigoureux pesant 2050g. Une dose totale de 20 UI d'oxytocine a été nécessaire afin de maintenir une bonne rétraction utérine. La perte sanguine est quantifiée à 150mL. La diurèse est de 250mL et claire.

En postopératoire, la patiente a été surveillée en unité des soins intensifs (USI) durant 48 heures. Durant les 24 premières heures l'analgésie était assurée par voie péridurale avec de la Bupivacaïne 0,125% à 6 ml/h. Le traitement antihypertenseur par voie orale (Nicardipine LP 20mg/12h) était immédiatement administré. A la 6^{ème} heure post opératoire, une thromboprophylaxie avec 1mg/kg d'énoxaparine et la première boisson ont été administrés. Durant son séjour en USI, la TA était stable (entre 130/80mmHg et 140/90mmHg). Aucune complication n'a été décelée. La première émission de gaz était à la 40^{ème} heure postopératoire. La patiente est sortie de l'hôpital au 7^{ème} jour.

Discussion

Les malformations artério-veineuses cérébrales sont rares. Elles touchent 1/1000 à 1,4/1000 de la population [1, 2]. Dans les pays occidentaux, les anévrismes artériels cérébraux concernent 0,5% à 1% des femmes en âge de procréer [1, 2]. L'anévrisme de l'artère sylvienne demeure longtemps asymptomatique [3, 4].

Pour notre patiente, l'anévrisme n'a été révélé qu'à l'âge de 28ans. La grossesse constitue un facteur de risque hémorragique de l'anévrisme non opéré [5]. Ces complications surviennent particulièrement au 3^{ème} trimestre et en postpartum [5]. Le décès atteint 40 à 50% [5]. Chez notre patiente, trois facteurs de prédilection de saignement sont retrouvés. Ce sont l'antécédent d'hémorragie méningée, l'âge gestationnel et l'âge maternel. Par rapport à la préparation préopératoire, nous avons opté pour l'expectative armée. Le but étant de stabiliser la pression artérielle afin de réduire le risque de saignement par fissuration ou rupture anévrismale. En effet, la décision de traitement chirurgical ou radio-interventionnel en pré-partum n'est dictée que devant les signes de saignement anévrisimal [6, 7]. Le mode d'accouchement recommandé est la césarienne en pré-terme [4-7]. La technique anesthésique à choisir aura pour objectif de réduire voire d'éviter les à coups hypertensifs péri opératoires. Ces variations hémodynamiques sont particulièrement fréquents au moment de l'intubation orotrachéale, de l'extubation et les accès de nausées et vomissements post opératoires (NVPO) [8, 12]. L'APD semble être la meilleure technique. En effet, l'APD procure une tolérance hémodynamique. Le bloc sensitif s'installe progressivement. Le cathéter mis en place permet d'assurer une analgésie postopératoire titrée [9]. Dans notre cas, l'APD s'est installée en 30min. La tolérance hémodynamique a été constatée. L'inconvénient de cette technique reste la gestion du stress per opératoire malgré la prémédication pharmacologique. Notre cas l'a montré. Une sédation consciente a été indispensable au moment de l'extraction. A la dose de 100mg/h le Propofol atténue efficacement le degré de stress sans interférer à l'état hémodynamique [8, 10]. En outre, à cette dose le Propofol prévient efficacement les NVPO [8, 11]. Dans ce cas, les NVPO sont à éviter car ils pourraient déclencher une fissuration voire une rupture anévrismale. Dans notre cas, ces NVPO étaient absents. Le séjour de 48 heures en USI est obligatoire. L'hémorragie demeure élevée au cours de la première semaine du postpartum et le taux de mortalité atteint 37,5% [4-7]. La reprise précoce des antihypertenseurs est recommandée [6]. La voie orale ou la voie intraveineuse continue par seringue électrique est privilégiée [6]. L'administration par bolus est à éviter [6]. Chez notre patiente, nous avons effectué un relais précoce par voie orale. La prévention thromboembolique précoce est basée sur trois arguments : chirurgie du pelvis, état d'hypercoagulabilité sanguine physiologique lié à la grossesse, sac anévrisimal siège de microthrombi [7].

Conclusion

L'influence de la grossesse et de l'accouchement sur les malformations vasculaires reste imprécise. Ceci pose des problèmes pratiques aussi bien pour l'obstétricien que pour l'anesthésiste. Notre cas constitue l'un des premiers cas documenté à Madagascar. Quel que soit le plateau technique disponible, il est à souligner que les accidents hémorragiques sont accrus durant les deux derniers trimestres de la grossesse et la première semaine du post-partum. Le suivi reste clinique dans les pays en voies de développement. La décision d'une cure chirurgicale de l'anévrisme au décours de la grossesse est dictée par l'apparition de signes évocateurs de fissuration. La décision de césarienne en pré-terme réduit ce risque. Jusqu'à ce jour, il n'existe pas de protocole anesthésique prédéterminé. Le but est de stabiliser l'état hémodynamique. L'objectif vise à éviter les à-coup hypertensifs péri opératoires.

Références

1. Finnerty JJ, Chisholm CA, Chapple H, Login IS, Pinkerton JV. Cerebral arteriovenous malformation in pregnancy: presentation and neurologic, obstetric, and ethical significance. *Am J Obstet Gynecol* 1999; 181: 296-303.
2. Horton JC, Chambers WA, Lyons SL, Adams RD, Kjellberg RN. Pregnancy and the risk of haemorrhage from cerebral arteriovenous malformations. *Neurosurgery* 1990; 27 : 867- 71.
3. Sayegh I, Clément H.-J, Gaucherand P, Rudigoz R.-C. Malformations vasculaires cérébrales et grossesse : conduite à tenir obstétricale et anesthésique. *J Gynecol Obstet Biol Reprod* 2002 ; 31 : 379-86.
4. Romanl H, Descargues G, Lopes M et al. Hémorragie sous-arachnoïdienne par rupture d'anévrisme pendant la grossesse. *J Gynecol Obstet Biol Reprod* 2002 ; 31 ; 2 : 222.
5. Dias MS, Sekhar LN. Intracranial haemorrhage from aneurysm and arteriovenous malformations during pregnancy and the puerperium. *Neurosurgery* 1990;27 ; 6 : 855-64.
6. Leys D, Lucas C, Hénon H, Lamy C, Mas J-L . Pathologie vasculaire cérébrale de la grossesse et du post-partum. EMC (Elsevier SAS, Paris), Neurologie, 17-046-S-10, 2006.
7. Pötin M, Mounayer C, Spelle L, Moret J. Malformations artérioveineuses intracérébrales et grossesse : quelle prise en charge ? *J.Neuroradiol.*, 2004 ;31, 376-78.
8. Jayr C, Fletcher D. La péridurale analgésique. *Conférences d'actualisation* 2005 : 85-104.
9. Adnet P. Hypnotiques intraveineux. *Traité d'anesthésie* 2004 ; 5.
10. Quinart A, Nouette-Gaulain K, Sztark F. Techniques de sédation en anesthésie. *Conférences d'actualisation* 2002 : 387-98.
11. Tramer M.R. Nausées et vomissements postopératoires. *Conférences d'actualisation* 2001 : 399-402.